На правах рукописи

БРАТОВА ЕКАТЕРИНА АНАТОЛЬЕВНА

ВЛИЯНИЕ РАЗЛИЧНЫХ МЕТОДОВ ЛЕЧЕНИЯ НА СОСТОЯНИЕ ЦЕРЕБРАЛЬНОЙ ГЕМОДИНАМИКИ И КОГНИТИВНЫХ ФУНКЦИЙ У ДЕТЕЙ С ПОСЛЕДСТВИЯМИ ПЕРИНАТАЛЬНЫХ ПОРАЖЕНИЙ ЦЕНТРАЛЬНОЙ НЕРВНОЙ СИСТЕМЫ

14.00.09 – Педиатрия

14.00.51 – Восстановительная медицина, лечебная физкультура и спортивная медицина, курортология и физиотерапия

АВТОРЕФЕРАТ

диссертации на соискание ученой степени

кандидата медицинских наук

Санкт-Петербург

2004

Работа выполнена на кафедре педиатрии № 2 с курсом гастроэнтерологии и на кафедре физиотерапии и курортологии ГОУ ДПО «Санкт-Петербургская медицинская академия последипломного образования МЗ РФ».

Научные руководители:

доктор медицинских наук профессор **Александрова Валентина Александровна**
доктор медицинских наук профессор **Кирьянова Вера Васильевна**

Официальные оппоненты:
Заслуженный деятель науки РФ,
доктор медицинских наук профессор **Орлова Нина Васильевна**

доктор медицинских наук профессор **Хан Майя Алексеевна**

Ведущее учреждение:

ГОУ ВПО «Санкт-Петербургская государственная медицинская педиатрическая академия МЗ РФ»

Защита диссертации состоится «___» _____ 2004 года в _____ часов на заседании диссертационного совета Д208.089.05 при ГОУ ДПО «Санкт-Петербургская медицинская академия последипломного образования МЗ РФ» по адресу: 191015, Санкт-Петербург, Кирочная ул., д. 41.

С диссертацией можно ознакомиться в фундаментальной библиотеке ГОУ ДПО «Санкт-Петербургская медицинская академии последипломного образования МЗ РФ» по адресу: 195196, Санкт-Петербург, Заневский пр., д. 1/82.

Автореферат разослан «___» декабря 2004 года.

Ученый секретарь диссертационного совета,
доктор медицинских наук профессор В.В. Кирьянова

АКТУАЛЬНОСТЬ ПРОБЛЕМЫ

Частота перинатальной патологии в популяции составляет 15-20 %, а в структуре заболеваний новорожденных и детей первого года жизни – 60-80 %, и продолжает неуклонно расти (Халецкая О.В., Трошин В.Д., 1995; Баранов А.А., 1995; Яцык Г.В., 1998; Шниткова Е.В., Бурцев Е.М., 2000). Последствия перинатального поражения центральной нервной системы (ЦНС) становятся заметнее по мере ее созревания и зависят от момента и длительности воздействия повреждающего фактора. Последствия перинатального поражения ЦНС способствуют увеличению нервно-психических заболеваний у детей, влияют на своевременность и гармоничность развития высших корковых функций в детском возрасте, являются неблагоприятным фоном для растущего организма, предрасполагают к развитию хронического дезадаптационного синдрома, раннему возникновению и тяжелому течению таких форм патологии как ишемическая болезнь сердца, гипер- и гипотонические состояния, дисциркуляторная энцефалопатия, бронхиальная астма, различные нарушения со стороны желудочно-кишечного тракта и др. (Халецкая О.В., Трошин В.М., 1995; Володин Н.Н. с соавт., 2003).

В лечении детей с последствиями перинатальных поражений используются ноотропы, сосудистые средства, аминокислоты, витамины, а нередко возникает необходимость в назначении психостимуляторов (Бадалян Л.О., 1984; Кучма В.Р. с соавт., 1996; Гузева В.И., 1998, 2002; Заваденко Н.Н., Суворинова Н.Ю., 1997, 2000, 2004; Уэндер П., Шейдер Р., 1997; Яременко Б.Р. с соавт. 1999; Барашнев Ю.И., 2001; Брязгунов И.П., Касатикова Е.В., 2002; Barkley R.A., 1990; Daniel J., Julie M. Zito et al., 1996; C. Discala 1998). Неудовлетворенность результатами лечения, ограничение применения некоторых лекарственных средств в детском возрасте и возможность развития побочных эффектов на фоне приема медикаментозных препаратов, делают необходимым дальнейший поиск новых методов лечения, в том числе и физиотерапевтических.

Действие физических факторов на мозговое кровообращение в детском возрасте изучено недостаточно. В ряде работ (Долгих Г.Б., 2003; Хан М.А., Болтиева С.М., 2003; Хан М.А., Радецкая Л.И. с соавт., 2003) описано изменение клинической картины и церебральной гемодинамики у детей под воздействием магнитотерапии, низкоинтенсивного лазерного излучения, фореза лекарственных средств синусоидальными модулированными токами.

Электроимпульсная терапия является традиционным методом физиотерапии и обладает широким диапазоном терапевтического действия (обезболивающим, трофикостимулирующим, спазмолитическим и др.). Одной из ее разновидностей является нейроимпульсная терапия, в основе которой лежит воздействие электрическими токами с импульсами нейроподобной формы, сходными с потенциалом деполяризации миелинизированных нервных волокон (Шиман А.Г. с соавт., 2003). Указанные особенности нейроподобных импульсов обусловливают физиологическое, щадящее действие тока и хорошую переносимость процедур, что особенно важно в детском возрасте (Егорова Г.И., Максимов А.В., 1996).

Фототерапия используется в лечении многих заболеваний, являясь наиболее естественным, безопасным методом и может рассматриваться как первое средство, которое надо применять при наличии противопоказаний к другим методам физиотерапии, не прибегая к более жестким средствам воздействия (Комарова Л.А. с соавт., 1993; Карандашов В.И. с соавт., 2001). В последние годы появилась возможность использовать узкополостное светодиодное излучение (фотохромотерапию). Данных о применении этого метода в лечении детей с последствиями перинатального поражения ЦНС в литературе не выявлено.

Вариабельность симптоматики последствий перинатальных поражений ЦНС у детей вызывает необходимость разработки эффективных методик дифференцированной терапии различных ее проявлений.

ЦЕЛЬ ИССЛЕДОВАНИЯ

Установить особенности последствий перинатальных поражений ЦНС у детей и динамику их проявлений под влиянием различных методов лечения для обоснования дифференцированного применения физических факторов при коррекции этих состояний.

ЗАДАЧИ ИССЛЕДОВАНИЯ

1. Определить особенности соматического, неврологического статуса, состояния церебральной гемодинамики и когнитивных функций у детей с последствиями перинатальных поражений ЦНС.
2. Обосновать методику применения электроимпульсной терапии нейроподобными токами для лечения детей с последствиями перинатальных поражений ЦНС.
3. Обосновать методику применения монохромного некогерентного излучения электромагнитных волн оптического диапазона (длина волны 540 нм) для лечения детей с последствиями перинатальных поражений ЦНС.

4. Оценить влияние различных методов лечения на клинические проявления и когнитивные функции у детей с последствиями перинатальных поражений ЦНС.
5. Исследовать церебральную гемодинамику у детей с последствиями перинатальных поражений ЦНС под воздействием различных методов лечения.
6. Провести сравнительный анализ динамики клинических проявлений, когнитивных функций и гемодинамических нарушений у детей с последствиями перинатальных поражений ЦНС под влиянием различных методов лечения.

НАУЧНАЯ НОВИЗНА

Установлены особенности клинических проявлений, интеллектуального развития и церебральной гемодинамики у детей с последствиями перинатальных поражений ЦНС.

Определена целесообразность предварительной диагностики состояния церебральной гемодинамики у детей с последствиями перинатальных поражений ЦНС для подбора адекватной терапии.

Выявлена избирательность терапевтического воздействия медикаментозной терапии и физических факторов (электроимпульсной терапии и фотохромотерапии) по их влиянию на церебральную гемодинамику и когнитивные функции у детей с последствиями перинатальных поражений ЦНС.

Впервые научно обоснован новый способ улучшения церебральной гемодинамики с помощью нейропободных импульсных токов у детей с последствиями перинатальных поражений ЦНС.

Впервые научно обоснован новый способ улучшения церебральной гемодинамики у детей с последствиями перинатальных поражений ЦНС под влиянием фотохромотерапии (зеленый свет), приводящий к улучшению когнитивных функций.

ПРАКТИЧЕСКАЯ ЗНАЧИМОСТЬ

Предложены для лечения у детей с последствиями перинатальных поражений ЦНС новые эффективные методы немедикаментозного лечения (электроимпульсная терапиянейроподобными токами и фотохромотерапия), которые не вызывают побочных эффектов и уменьшают медикаментозную нагрузку на организм.

Разработана и внедрена в практику новая методика электроимпульсной терапии для улучшения церебральной гемодинамики у детей – воздействие нейроподобными импульсными токами от аппарата «Миоритм-040» на шейный отдел позвоночника и надплечья по четырем полям.

Разработана и внедрена в практику новая методика фотохромотерапии для улучшения церебральной гемодинамики у детей – воздействие монохромным некогерентным излучением электромагнитных волн оптического диапазона (длина волны 540 нм) на заднюю поверхность шеи и «воротниковую» зону.

Разработаны клинико-функциональные показания для дифференцированного использования различных методов лечения у детей с последствиями перинатальных поражений ЦНС.

Разработаны и внедрены в практику алгоритмы включения электроимпульсной терапии нейроподобными токами и фотохромотерапии (зеленый свет) в комплексное лечение последствий перинатальных поражений ЦНС у детей.

ОСНОВНЫЕ ПОЛОЖЕНИЯ, ВЫНОСИМЫЕ НА ЗАЩИТУ

1. Последствия перинатальных поражений ЦНС широко распространены, имеют возрастные особенности клинической картины и создают неблагоприятный фон для детского организма. Они предрасполагают к развитию нейроортопедической патологии, вегетативных дисфункций и заболеваний внутренних органов, приводят к нарушениям когнитивных функций, способствуя развитию «школьной дезадаптации».
2. Нарушения церебральной гемодинамики и функции стволовых структур у детей с последствиями перинатальной патологии обусловлены краниовертебральной патологией, представленной преимущественно дисфиксационными, диспластическими и травматическими изменениями в шейном отделе позвоночника.
3. Электроимпульсная терапия и фотохромотерапия являются эффективными методами лечения детей с последствиями перинатальных поражений ЦНС, не вызывают побочных явлений, уменьшают медикаментозную нагрузку на организм ребенка.
4. Нейроподобные импульсные токи при лечении детей с последствиями перинатальных поражений ЦНС способствуют улучшению клинической картины, уменьшению нарушений в краниовертебральной области и восстановлению церебральной гемодинамики в каротидном и вертебробазилярном бассейнах.
5. Монохромное некогерентное излучение электромагнитных волн оптического диапазона с длиной волны 540 нм (зеленый свет) способствует улучшению церебральной гемодинамики (преимущественно в вертебробазилярном бассейне)

и когнитивных функций у детей с последствиями перинатальных поражений ЦНС.

ВНЕДРЕНИЕ РЕЗУЛЬТАТОВ

Результаты работы внедрены в практику работы городского детского диагностического центра при Комитете по здравоохранению администрации г. Санкт-Петербурга, детской поликлиники № 77 Приморского района г. Санкт-Петербурга и используется в процессе преподавания на кафедре педиатрии № 2 с курсом гастроэнтерологии и кафедре физиотерапии и курортологии ГОУ ДПО «СПб МАПО МЗ РФ».

ЛИЧНЫЙ ВКЛАД АВТОРА

Автором лично выполнено: весь объем клинических исследований, психодиагностическое тестирование детей, проведение физиотерапевтических процедур (фотохромотерапии, электроимпульсной терапии).

АПРОБАЦИЯ РАБОТЫ

Основные теоретические и практические положения диссертационной работы прошли апробацию на научно-практической конференции «Актуальные вопросы физиотерапии и курортологии» (г. Санкт-Петербург, 2003 г.), на межрегиональной научно-практической конференции «Актуальные вопросы физиотерапии, курортологии и восстановительной медицины» (г. Санкт-Петербург, 2004 г.), на заседаниях общества физиотерапевтов (г. Санкт-Петербург, май 2004 г., октябрь 2004 г.), на конференции, посвященной 50-летию кафедры педиатрии-2 ГОУ ДПО «СПб МАПО МЗ РФ» (г. Санкт-Петербург, октябрь 2004 г.), на 2-й Санкт-Петербургской медицинской ассамблеи-2004 «Врач-Провизор-Пациент» (г. Санкт-Петербург, ноябрь 2004 г.).

ОБЪЕМ И СТРУКТУРА ДИССЕРТАЦИИ

Диссертация изложена на 214 страницах, состоит из 5 глав, выводов и практических рекомендаций. Работа иллюстрирована 91 таблицами, 3 рисунками, 2 схемами. Список литературы содержит 257 источников отечественной и иностранной литературы.

СОДЕРЖАНИЕ РАБОТЫ

МАТЕРИАЛЫ И МЕТОДЫ ИССЛЕДОВАНИЯ

Работа проведена на базе детской поликлиники № 77 Приморского района г. Санкт-Петербурга и на базе средней школы № 141. Всего обследовано 187 детей. На базе детской поликлиники № 77 обследован 101 ребенок в возрасте 6-10 лет.

Проанализированы особенности перинатального периода, состояния детей на первом году жизни, а также особенности соматического и неврологического статуса у 128 детей (27 детей из средней школы № 141 и 101 ребенок наблюдался в детской поликлинике № 77). По возрастному аспекту дети были распределены на две группы: младшая возрастная группа (дети в возрасте 6-7 лет) и старшая возрастная группа (дети в возрасте 8-10 лет).

При анализе анамнестических данных внимание уделялось особенностям перинатального периода (течение беременности и родов у матерей), состоянию здоровья детей на 1-м году жизни, своевременности диагностики и адекватности лечения перинатальных поражений ЦНС, особенностям психомоторного и речевого развития в раннем возрасте у обследованных детей.

Оценивался в полном объеме неврологический статус. Особое внимание уделялось оценке состояния краниовертебральной области (исследование болевых точек, исследование движений в шейном отделе позвоночника).

Для установления синдрома дефицита внимания с гиперактивностью использовались диагностические критерии, разработанные Американской психиатрической ассоциацией в 1994 году.

Исследование церебральной гемодинамики проводилось на ультразвуковом транскраниальном допплерографе NEUROSCAN 500 M фирмы Multigon США. Для оценки кровотока проводили исследования магистральных и мозговых артерий каротидного и вертебробазилярного бассейнов. Оценивалось состояние церебральной гемодинамики по таким показателям как средняя скорость кровотока, коэффициент асимметрии кровотока (КА), пульсационный индекс (PI) и прирост показателя потока (PPP) по позвоночным артериям (ПА).

Электроэнцефалографическое (ЭЭГ) обследование проводилось на 16 канальном аппарате «Медикор» (Венгрия). Обследование выполнялось по стандартной методике (запись фоновой электроэнцефалограммы, проведение функциональных проб). При анализе результатов электроэнцефалограмм принимали во внимание степень выраженности изменений биоэлектрической активности головного мозга, наличие очаговых изменений, специфической активности, ответ на функциональные пробы.

Выполнялось рентгенологическое обследование шейного отдела позвоночника с функциональными пробами.

С помощью методики Д. Векслера (детский вариант) проводилась оценка интеллектуального развития детей с определением уровней вербального, невербального и общего интеллекта. Для оценки состояния функции внимания выполнялась корректурная проба (буквенный вариант) в модификации Кононовой М.П., с помощью которой были определены объем и концентрация внимания. Для определения объема кратковременной памяти проводилась методика «Повторение цифр» (субтест VI Д. Векслера).

Методом простой рандомизации 100 детей были распределены на 3 группы в зависимости от вида лечения. Группу сравнения составили 15 детей, родители которых отказались как от медикаментозной терапии, так и от физиопроцедур. Дети 1-й группы (30 человек) получили курс медикаментозной терапии, дети 2-й группы (35 человек) – курс электроимпульсной терапии нейроподобными токами, дети 3-й группы (35 человек) – курс фотохромотерапии (зеленый свет).

Статистический анализ полученных результатов проводили с помощью программных средств и пакета SPSS for Windows 9.0. Достоверность различий оценивались с использованием параметрических методов и непараметрического метода Вилкоксона-Манна-Уитни для независимых переменных. Различия считались достоверными при $p<0,05$.

Проведен анализ состояния здоровья школьников (86 детей) школы пансионного типа г. Санкт-Петербурга.

МЕТОДИКИ ЛЕЧЕНИЯ

Дети основной группы (1-й группы) получили курс медикаментозной терапии, включающий в себя сосудистые средства (циннаризин, инстенон) и ноотрофы (ноотропы –

пантогам, фенибут; аминокислоты – лецитин, глицин; витамины группы В – витамин В6, комплексный препарат «Нейромультивит») в течение 1-1,5 месяцев. Схемы лечения подбирались индивидуально с учетом особенностей клинической картины.

Дети 2-й группы получили курс электроимпульсной терапии, для проведения которой использовался аппарат «Миоритм-040», являющийся источником нейроподобных импульсных токов (НИТ). Воздействие осуществляли на шейный отдел позвоночника и надплечья по четырем полям. Параметры воздействия: подача импульсов осуществлялась в режиме «дрейфа»; режим работы каналов – групповой; период подачи импульсов 4-8 секунд. Продолжительность процедур от 10 до 25 минут. Курс лечения состоял из 10 процедур, проводимых ежедневно с чередованием полей.

Дети 3-й группы получили курс фотохромотерапии. Для проведения фотохромотерапии использовался аппарат «Спектр». Параметры излучения светодиодной матрицы: спектр излучения – зеленый (средняя длина волны 540 нм), максимальная плотность мощности излучения 5 мВт/см^2. Воздействие осуществляли на заднюю поверхность шеи и «воротниковую» зону. Параметры воздействия: интенсивность излучения 100%, доза облучения от 1,5 до 2,1 Дж/см^2, продолжительность процедур от 5 до 7 минут, по нарастающей схеме от процедуры к процедуре. Курс состоял из 10 процедур, проводимых ежедневно.

РЕЗУЛЬТАТЫ СОБСТВЕННЫХ ИССЛЕДОВАНИЙ

Углубленное обследование прошли 128 детей в возрасте 6-10 лет. По возрастному аспекту дети были распределены на две группы: младшая возрастная группа (дети в возрасте 6-7 лет) и старшая возрастная группа (дети в возрасте 8-10 лет). Как в исследовании, так и в группах количество мальчиков превышало более чем в 2 раза количество девочек (1: 0,43).

У всех детей наблюдались различные проявления последствий перинатальных церебральных и спинальных поражений нервной системы. Среди неврологической патологии у 73 (57%) детей наблюдался синдром дефицита внимания с гиперактивностью, у 41 (32%) детей неврозоподобные состояния. Обращает внимание высокая частота последствий спинальных нарушений в виде синдрома периферической цервикальной недостаточности у 87 (69%) детей, миатонического синдрома у 42 (32,8%) детей. У каждого третьего ребенка выявлены специфические трудности обучения (легастения). Более чем у 2/3 детей обнаружена дизграфия, каждый третий ребенок (30,5%) наблюдался с дизартрией разной степени выраженности - 33 (52,4%) ребенка в возрасте 6-7 лет и 6 (9,2%) детей в возрасте 8-10 лет ($p< 0,05$).

Наиболее частыми жалобами в обеих возрастных группах являлись головные боли (57,8%), нарушения сна (47,7%), невнимательность и гиперактивность (47,7% и 43%). Прослеживается эволюция клинических проявлений в зависимости от возраста ребенка. Так, гиперактивность существенно чаще наблюдалась в младшей возрастной группе ($p<0,05$). Головные боли наблюдались у каждого второго ребенка и достоверно чаще встречались в старшей возрастной группе ($p<0,05$). В старшей возрастной группе чаще наблюдались также астенические проявления, раздражительность и укачивания в транспорте ($p<0,05$), отмечалась тенденция к увеличению частоты жалоб на

возбудимость, эмоциональную лабильность, невнимательность. Именно в этой возрастной группе встречались более тяжелые проявления неврологической патологии, проявляющиеся головокружениями ($p<0,05$), синкопальными состояниями, ухудшением зрения при физических нагрузках и переутомлении.

Особенностями неврологического статуса обследованных детей явилось обнаружение у значительного количества пациентов (88,3%) нарушений в краниовертебральной области (рис.1): напряжение шейно-затылочных мышц – у 32,7% детей, болезненность при пальпации остистых отростков шейных позвонков – у 45,1%, ограничение движений в шейном отделе позвоночника (ШОП) – у 62,8%, болезненность при пальпации точек ПА – у 82,3% детей. Наличие этих симптомов необходимо учитывать при определении тактики лечения.

Рис.1 Частота клинических проявлений со стороны краниовертебральной области у обследованных детей, %

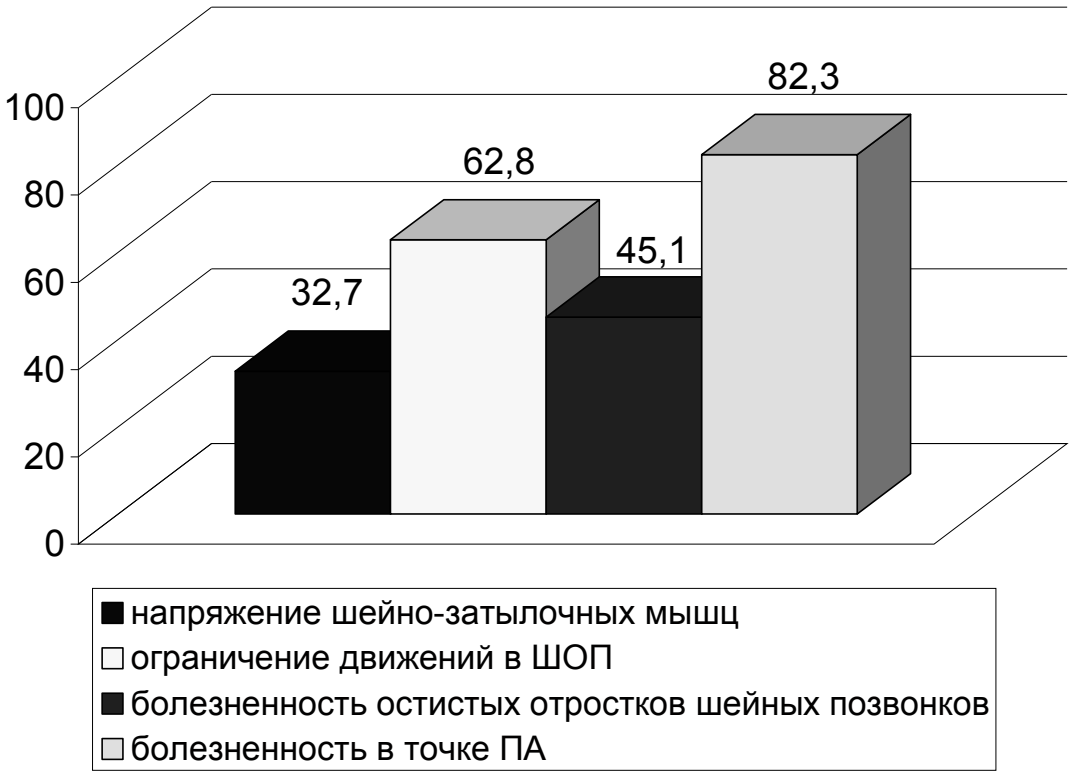

У всех детей обнаружено нарушение осанки разной степени выраженности. Наиболее часто выявлялись нарушения осанки во фронтальной плоскости (у 97,7% детей), у каждого третьего ребенка изменения осанки были в сагиттальной плоскости, у 37,5% детей обнаружен сколиоз. В половине случаев нарушение осанки отмечалось в различных плоскостях. У каждого третьего ребенка выявлено плоскостопие.

Среди соматической патологии преобладали нарушения со стороны желудочно-кишечного тракта (у 85,9% детей), вегетативная дисфункция (у 58,6% детей), проявления которой с возрастом нарастали, аллергические заболевания (у 26,6% детей).

При анализе анамнеза выявлена высокая частота неблагоприятных факторов перинатального периода, которые могли способствовать формированию перинатального поражения ЦНС, а затем и развитию его последствий у обследованных детей.

Так, осложненное течение беременности отмечалось у 82% матерей, осложненное течение родов у 86% матерей, а сочетание неблагоприятных факторов в пре- и интранатальный периоды наблюдалось у 72,7% матерей. Во время беременности чаще всего наблюдались токсикозы беременных, причем преобладали поздние токсикозы, анемия, угроза прерывания (в 58,1%, 46,2% и 38,5% случаев соответственно), которые способствовали развитию гипоксии у плода. В 52% случаях наблюдалось патологическое течение родового процесса, в каждом третьем случае проводилась родостимуляция – это могло стать причиной травматического поражения ЦНС.

Среди проявлений перинатальной патологии у 72,4% детей наблюдался синдром двигательных нарушений, у 43,0% детей – гипертензионно-гидроцефальный синдром, у 36,2% детей – синдром нервно-рефлекторной возбудимости, у 10,3% детей – вегето-висцеральный синдром. Обращает внимание низкая частота последних двух синдромов, что скорее всего связано с недооценкой диагностических критериев или отождествлением их с соматической патологией. Следует отметить, что только 27,5% детей с проявлениями перинатального поражения ЦНС на первом году жизни получили адекватную терапию, включающую курсы медикаментозных препаратов в сочетании с физиопроцедурами и массажем.

Электроэнцефалографическое обследование выполнено у 98 (76,5%) детей. Диффузные изменения биоэлектрической активности головного мозга, которые носили чаще всего умеренно выраженный характер, выявлены у 98% детей. Обращает внимание высокая частота (85,4%) изменений функции стволовых структур, которые у 45 (54,9%) детей носили умеренный и у 25 (30,5%) детей – выраженный характер. Несмотря на то, что заинтересованность стволовых структур должна уменьшаться с возрастом (Благосклонова Н.К., 1994), в исследовании изменения стволовых структур встречались примерно с одинаковой частотой в обеих возрастных группах, причем выраженные изменения этих структур регистрировались чаще у детей 8-10 лет. У 49 (51%) детей зафиксирована пароксизмальная активность на ЭЭГ, которая чаще наблюдалась в старшей возрастной группе ($p<0,05$).

Рентгенологическое обследование шейного отдела позвоночника выполнено у 42 (32,8%) детей. Важно отметить, что у 40 детей (95,2%) выявлены различные нарушения в шейном отделе позвоночника, причем почти в половине случаев (46,3%) они носили сочетанный характер. Среди сочетанных поражений чаще других наблюдались дисфиксационные изменения в сочетании с признаками натальной травмы ШОП. Обнаружено, что в половине случаев при рентгенологическом исследовании выявлялись дисфиксационные нарушения в шейном отделе позвоночника, несколько реже – диспластические изменения, а у каждого третьего ребенка – признаки натальной травмы ШОП (соответственно 51,2%, 41,5% и 31,7%) (рис.2).

Рисунок 2. Частота различных нарушений на шейных спондилограммах, %

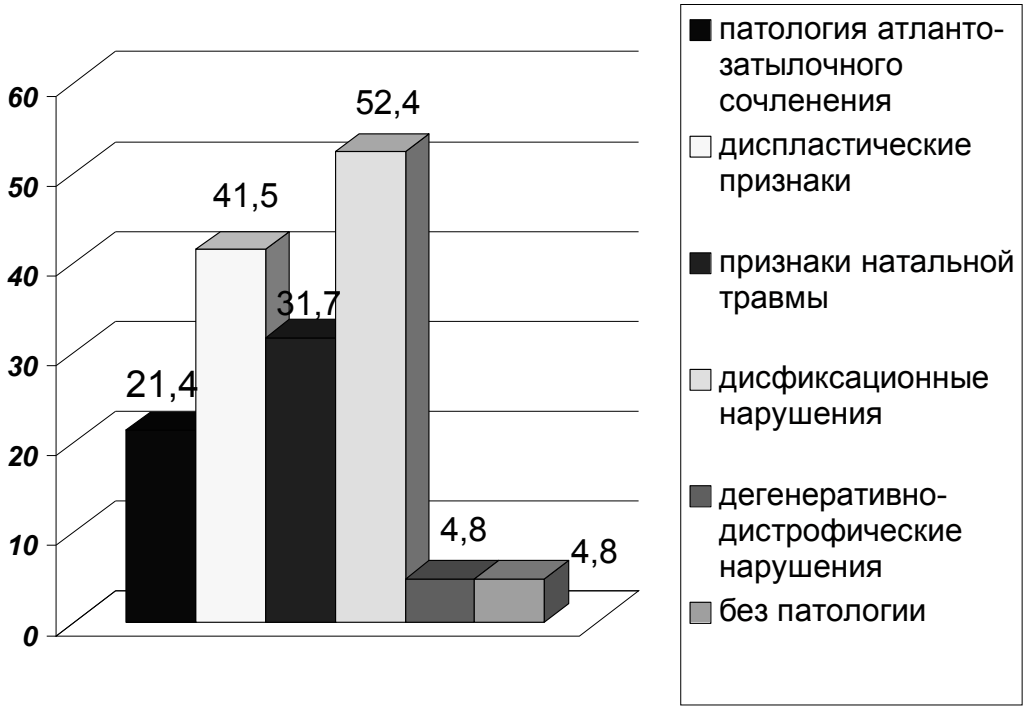

Таким образом, в исследовании установлена высокая частота нарушений в шейном отделе позвоночника, роль которых необходимо учитывать в развитии нарушений церебральной гемодинамики для назначения патогенетически обоснованного их лечения. Если причиной цереброваскулярных расстройств являются вертеброгенные факторы, то вызывает сомнение целесообразность назначения только спазмолитических средств.

Большой интерес представляла оценка состояния церебральной гемодинамики у детей с последствиями перинатальных поражений ЦНС. Ультразвуковое исследование сосудов головного мозга выполнено у 110 (85,2%) детей методом транскраниальной допплерографии. У всех детей выявлены признаки нарушения церебральной

гемодинамики разной степени выраженности, которые чаще встречались в вертебробазилярном бассейне. Средние показатели скоростных характеристик внутренних сонных артерий (ВСА) отражали умеренное увеличение средней скорости кровотока по этим артериям, более выраженное справа. На этом фоне у 49 (44,5%) детей выявлена асимметрия кровотока (КА > 10%) по ВСА. Так, у каждого третьего ребенка отмечалась незначительная асимметрия кровотока по ВСА (КА от 10 до 25%), у каждого пятого ребенка КА кровотока был больше 25%. По аудиохарактеристике потока у 64 (58,2%) детей наблюдалось изменение тонуса ВСА.

У всех обследованных детей выявлены изменения гемодинамики по позвоночным артериям. Скоростные показатели кровотока на интаркраниальном уровне по левой ПА были достоверно выше, чем по правой ($p<0,05$). У большей половины детей прирост показателей потока (РРР) характеризовал значимое нарушение церебральной гемодинамики. При этом определены достоверные различия РРР по левой и по правой ПА. У 61 (55,5%) детей по аудиохарактеристике потока отмечалось нарушение тонуса ПА.

Асимметрия кровотока по ПА на экстракраниальном уровне наблюдалась у 57,3% детей, на интракраниальном уровне – у 67,6% детей. Следует отметить, что значимая асимметрия кровотока (КА > 40%) отмечалась на экстракраниальном уровне у 36 (32,7%) детей, на интракраниальном уровне – у 58 (52,7%) детей ($p<0,01$). Кроме этого, на интракраниальном уровне достоверно чаще наблюдались более высокие коэффициенты асимметрии кровотока (больше 60%), достигающие максимальных цифр – 130, чем на интракраниальном уровне (таб.1).

Таблица 1

Частота различной степени асимметрии кровотока по ПА у обследованных детей

Коэффициент асимметрии,%	Субкраниально		Интракраниально	
	n	%	n	%
До 15 %	47	42,7	35	32,4
От 15% до 40%	27	24,5	15	13,9
От 40% до 60%	24	21,8	31	28,7
Больше 60%	12	11,0	27	25,0*

*$p<0,05$ – достоверность различий на экстра- и интракраниальном уровне.

Большая частота и степень асимметрии кровотока по ПА на интракраниальном уровне, возможно, обусловлена недостаточностью правой ПА из-за относительно меньшего ее диаметра (Росин А.Ю.,2000; Macchi C. Et al., 1996), а также влияния вертеброгенных факторов. Таким образом, выявленные нарушения церебральной гемодинамики несомненно играют большую роль в возникновении тех или иных симптомов со стороны ЦНС.

При анализе особенностей интеллектуального развития с помощью методики Д. Векслера выявлено, что сниженными бальными оценками характеризовались тесты вербального интеллекта, характеризующие свободное оперирование словами родного языка (5-й субтест), отражающие состояние оперативной памяти и активного внимания (6-й субтест). Низкие значения этих показателей в исследовании вероятно объясняются большим числом детей с проявлением минимальной мозговой дисфункции, нарушениями внимания и речи. При анализе особенностей интеллектуального развития в зависимости от жалоб детей выявлено, что у детей с невнимательность ниже показатели невербального интеллекта, 6 субтеста и 10-го субтеста (отражает умение соотнести части и целое), чем в группе детей без невнимательности ($p<0,05$). У детей с гиперактивностью оказались более низкие средние бальные оценки при выполнении задания, отражающего концентрацию, распределение и переключение внимания, восприятие, зрительно-моторную координацию, скорость формирования новых навыков (11-й субтест невербального интеллекта), чем у детей без гиперактивности ($p<0,05$).

Показатель объема кратковременной памяти ниже возрастной нормы оказался у 61,9% детей младшей возрастной группы, у 38,5% детей старшей возрастной группы, а у 29,2% детей 8-10 лет он оказался на нижней границе нормы. По данным корректурной пробы, внимание было нарушено у 91 (71,8%) ребенка. Таким образом, установлена большая частота нарушений функции внимания и памяти у обследованных детей.

Нами проведено рандомизированное слепое исследование для оценки влияния различных методов лечения (медикаментозной терапии, электроимпульсной терапии и фотохромотерапии) на клинические проявления, когнитивные функции и церебральную гемодинамику у детей с последствиями перинатальных поражений ЦНС. Выявлена избирательность действия медикаментозной терапии и физических факторов.

После курса медикаментозной терапии у детей 1-й группы достоверно реже отмечались головные боли и нарушения сна ($p<0,05$), уменьшилась эмоциональная лабильность у 80% детей, навязчивые движения – у 75% детей, невнимательность – у 56% детей, возбудимость у 50% и гиперактивность у 46,7% детей.

Под воздействием НИТ у детей 2-й группы достоверно реже стали отмечаться головные боли, головокружения и боли в области шеи ($p<0,05$), уменьшились раздражительность, нарушения сна, астенические жалобы и эмоциональная лабильность (у 57,1%, 50%, 42,8% и 42,9% детей соответственно). Однако у детей 2-й группы после лечения практически не изменилась частота и степень выраженности жалоб на гиперактивность, невнимательность, навязчивые движения.

После курса фотохромотерапии у детей 3-й группы достоверно реже отмечались нарушения сна. Частота остальных жалоб не изменилась, но произошло уменьшение выраженности эмоциональной лабильности у 83% детей, головных болей – у 75%, болей в области шеи – у 66,7%, астенических проявлений, навязчивых движений, нарушений сна и возбудимости – более, чем у 50% детей.

У детей группы сравнения за период наблюдения в 2 раза увеличилась частота жалоб на эмоциональную лабильность, в 4 раза – на раздражительность, в 6 раз – на возбудимость ($p<0,05$). У детей не зависимо от вида терапии после курса лечения достоверно реже наблюдались головные боли, головокружения, нарушения сна, эмоциональная лабильность, раздражительность, астенические проявления, чем у пациентов группы сравнения. Кроме этого, у детей 1-й и 3-й групп реже стали встречаться жалобы на возбудимость, чем у детей группы сравнения ($p<0,05$).

Динамика нарушений в краниовертебральной области после различных методов лечения представлена в таблице 2. При повторном осмотре у детей 1-й группы после курса медикаментозной терапии частота и выраженность нарушений в краниовертебральной области всех учитываемых параметров осталась прежней за исключением болезненности при пальпации точек ПА, которая у 62,5% детей уменьшилась.

После курса электроимпульсной терапии нейроподобными токами у детей 2-й группы наблюдалась существенная положительная динамика нарушений в краниовертебральной области: реже отмечалась болезненность при пальпации точек ПА ($p<0,05$), уменьшились напряжение шейно-затылочных мышц, болезненность при пальпации остистых отростков шейных позвонков и ограничение движений в шейном отделе позвоночника (у 62,5%, 56,3%, 44% детей соответственно).

После курса фотохромотерапии (зеленый свет) наблюдалось уменьшение напряжения шейно-затылочных мышц у 76,5% детей и уменьшение болезненности при пальпации точек ПА у 74,1% детей. Положительная динамика симптома болезненности при пальпации остистых отростков шейных позвонков достоверно более выраженной была после курса электроимпульсной терапии, чем после фотохромотерапии: исчезновение болезненности при пальпации остистых отростков наблюдалось у 37,5%, а уменьшение у 56,3% детей 2-й группы, тогда как в 3-й группе у 7,2% и у 21,4% детей соответственно.

У детей группы сравнения в динамике выявлена тенденция к увеличению частоты болезненности при пальпации точек ПА. Кроме этого, после курса электроимпульсной

терапии у детей 2-й группы стали реже встречаться напряжения в шейно-затылочной области и болезненность при пальпации точек ПА, чем у детей группы сравнения.

Таблица 2

Сравнительный анализ влияния различных методов лечения на состояние краниовертебральной области у детей с последствиями перинатальных поражений ЦНС

Симптом	Динамика симптома	1 группа	2 группа	3 группа	группа сравнения
		% больных			
Напряжение шейно-затылочных мышц	Сохранение	100	12,5	15,4	100
	Уменьшение	0	25	76,9	0
	Исчезновение	0	62,5	7,7	0
	Появление	0	0	0	6,7
Болезненность при пальпации точек ПА	Сохранение	20,8	7,1	14,8	100
	Уменьшение	62,5	42,9	74,1	0
	Исчезновение	16,7	50,0	11,1	0
	Появление	0	0	0	26,7
Болезненность при пальпации остистых отростков шейных позвонков	Сохранение	100	6,2	71,4	100
	Уменьшение	0	56,3	21,4	0
	Исчезновение	0	37,5	7,2	0
	Появление	0	0	0	0
Ограничения движений в ШОП	Сохранение	100	56,0	94,4	100
	Уменьшение	0	44,0	5,6	0
	Исчезновение	0	0	0	0
	Появление	0	0	0	6,7
Изменение мышечного тонуса в плечелопаточной области	Сохранение	100	76,9	100	100
	Уменьшение	0	23,1	0	0
	Исчезновение	0	0	0	0
	Появление	0	0	0	0

Таким образом, наибольший терапевтический эффект на уменьшение или исчезновение нарушений в краниовертебральной области оказала электроимпульсная терапия нейроподобными токами, в меньшей степени – фотохромотерапия.

При повторном психодиагностическом обследовании после курса медикаментозной терапии у детей выявлено достоверное улучшение показателей тестов, отражающих функцию внимания (концентрацию, распределение внимания) и объема кратковременной памяти. После электроимпульсной терапии – достоверное улучшение показателей теста («Кодирование»), отражающего распределение и переключение внимания, после курса фотохромотерапии – достоверное улучшение показателей тестов, отражающих функцию внимания (объем, концентрацию, распределение и переключение внимания) и объема кратковременной памяти. Только в 1-й и 3-й группе произошло достоверное уменьшение числа детей со сниженной концентрацией внимания (таб. 3).

Таблица 3

Частота нарушения концентрации внимания по данным «Корректурной пробы» на фоне различных методов лечения

Группы	До лечения		После лечения	
	n	%	n	%
1 группа (n=30)	12	40,0	4	13,3*
2 группа (n=35)	12	34,3	7	20,0
3 группа (n=35)	11	31,4	4	11,4*

*p<0,05 – достоверность различий до и после лечения.

При повторном проведении психодиагностического тестирования у детей в группе сравнения не произошло достоверного улучшения показателей, отражающих функции внимания и памяти.

Таким образом, наибольшее влияние на когнитивные функции оказали медикаментозная терапия и фотохромотерапия.

Изменения допплерографических показателей состояния мозгового кровотока (МК) под воздействием различных методов лечения представлены в таблице 4. При проведении контрольного допплерографического исследования у детей 1-й группы произошло улучшение церебральной гемодинамики, преимущественно в каротидном бассейне. Достоверное снижение линейной скорости кровотока левой ВСА привело к выравниванию скоростных показателей с обеих сторон и уменьшению КА кровотока по внутренним сонным артериям в 2,5 раза. Коэффициент асимметрии по средним мозговым артериям (СМА) снизился с 21,9% до 10,9% (p<0,05) на фоне выравнивания скоростных характеристик СМА. При проведении функциональных проб выявлено увеличение резервных возможностей МК: снижение коллатерального кровотока до лечения наблюдалось у 55,5% детей, после лечения – у 11,1% детей (p<0,05). Следует отметить, что улучшились скоростные характеристики кровотока по ПА как на экстракраниальном (ПА1), так и на интракраниальном (ПА2) уровнях, уменьшился КА кровотока по ПА на экстракраниальном уровне в 1,3 раза, однако, полученные данные изменения допплерографических показателей МК статистически не достоверны.

У детей 2-й группы произошло достоверное улучшение церебральной гемодинамики как в каротидном, так и в вертебробазилярном бассейне. Под воздействием НИТ обнаружено достоверное улучшение скоростных показателей по ВСА и СМА слева, что привело к выравниванию кровотока и уменьшению КА кровотока по внутренним сонным артериям в 1,6 раза и по средним мозговым артериям в 3 раза (p<0,05). Обращает внимание улучшение резервных возможностей МК по данным функциональных проб: нормализовался коллатеральный кровоток, нарушения которого до лечения наблюдалось у 61,5% детей, после лечения – у 30% (p<0,05). В

вертебробазилярном (ВББ) произошло улучшение скоростных характеристик ПА как на экстракраниальном, так и на интракраниальном уровне, достоверное уменьшение КА кровотока по ПА2 в 1,6 раза. Прирост показателей потока увеличился по правой позвоночной артерии в 5 раз ($p<0,05$), по левой позвоночной артерии в 3 раза, что свидетельствует о существенном улучшении (возрастании) кинетики потока, а следовательно об уменьшении церебральной гипоксии.

У детей 3-й группы выявлено улучшение церебральной гемодинамики, преимущественно в ВББ. В артериях каротидного бассейна отмечена тенденция к улучшению допплерографических показателей кровотока. Однако обращают внимание данные аудиохарактеристики потока: обнаружено достоверное уменьшение гипертонуса ВСА и передних мозговых артерий (ПМА). Кроме этого, если нарушение ауторегуляции до лечения отмечалось у 45,5% детей, то после лечения – ни у одного ребенка ($p<0,05$), что свидетельствует об уменьшении гипоксии. Изменение допплерографических показателей кровотока в вертебробазилярном бассейне отражает улучшение гемодинамики в этой сосудистой системе: достоверное улучшение скоростных характеристик ПА на интра- и экстакраниальном уровне и задних мозговых артерий (ЗМА). За счет выравнивания кровотока произошло уменьшение КА кровотока по ПА1 в 1,5 раза.

При сравнительном анализе эффективности различных методов лечения (медикаментозной терапии, фотохромотерапии и электроимпульсной терапии) выявлено, что на клинические проявления наибольший эффект оказала медикаментозная терапия, на проявления со стороны краниовертебральной области – электроимпульсная терапия, на церебральную гемодинамику – медикаментозная и электроимпульсная терапия, на когнитивные функции – медикаментозная терапия и фотохромотерапия.

Полученные в ходе работы результаты позволили разработать алгоритмы включения электроимпульсной терапии нейроподобными токами и фотохромотерапии (зеленым светом) в комплексное лечение детей с последствиями перинатальных поражений ЦНС в зависимости от особенностей клинической картины и состояния церебральной гемодинамики (приложение 1 и приложение 2).

Таблица 4

Динамика допплерографических показателей мозгового кровотока на фоне различных методов лечения Группы						Допп
1 группа				2 группа		3 группа
до лечения		после лечения	до лечения	после лечения	до лечения	после лечения
44,65±0,96	ВСАл V, см/с	46,18±2,5	51,42±3,31	44,07±1,91 *	46,97±1,8	47,49±1,68
57,6±4,32	ВСАпр V, см/с	45,87±1,7 *	47,3±2,1	46,9±1,03	48,37±2,97	47,83±1,4
29,9±7,9	КА по ВСА, %	12,2±3,2	14,36±4,2	8,67±1,77	8,4±2,1	7,89±2,26
61,62±3,4	ПМАл V, см/с	63,36±3,3	57,38±3,1	59,98±3,4	62,06±4,48	63,18±3,85
63,61±4,5	ПМАпр V, см/с	68,37±5,5	52,52±2,5	56,68±3,7	63,61±4,5	66,04±3,88
0,91±0,04	КА по ПМА, %	0,98±0,07	1,03±0,07	0,98±0,05	0,98±0,11	0,97±0,07
83,01±5,1	СМАл V, см/с	78,2±3,8	80,03±4,8	71,9±2,3 *	84,14±4,2	82±4,25
71,7±4,5	СМАпр V, см/с	76,6±4,8	74,93±3,7	72,99±2,04	77,23±5,33	75,91±2,96
0,89±0,08	СМА, PI	0,97±0,08	0,96±0,07	0,89±0,06	0,88±0,04	0,99±0,06 *
0,91±0,07	СМА, PI	0,89±0,04	0,98±0,06	0,85±0,06	1,05±0,1	0,88±0,06
21,9±5,2	КА по СМА, %	10,9±2,8 *	12,65±2,99	4,03±0,98 *	15,67±4,39	13,05±3,4
30,16±3,08	ПА1л V, см/с	28,15±2,17	33,26±2,7	28,9±1,3	34,3±3,58	29,4±1,95 *
27,26±1,34	ПА1пр V, см/с	26,34±0,81	25,9±1,8	24,7±1,4	28,3±2,16	26,5±2,35
23,49±8,43	КА по ПА1, %	18,29±5,08	30,74±6,4	24,93±6,9	27,9±7,15	26,3±7,6

41,72±3,49	ПА2л V, см/с	43,67±3,88	37,25±2,8	40,27±2,21	46,02±2,8	37,5±3,3 *
32,75±2,84	ПА2пр V, см/с	33,56±2,44	27,04±2,01	30,57±2,12	32,4±3,19	33,26±3,15
31,01±11,66	КА по ПА2	35,6±8,12	62,49±12,7	39,05±11,2 *	56,2±10,3	38,6±12,4
11,67±4,15	РРР по левой ПА	15,41±3,14	3,9±4,4	11,3±2,28	12,42±2,2	8,23±1,38
5,6±2,4	РРР по правой ПА	7,23±2,07	1,2±1,5	5,9±1,2 *	2,58±1,06	6,16±2,2 *
50,5±2,5	ЗМАл V, см/с	49,9±3,9	46,7±3,67	47,68±3,56	48,7±1,79	44,3±2,17 *
50,3±3,2	ЗМАпр V, см/с	43,5±3,2	41,22±3,69	46,27±2,44	49,58±2,73	46,82±2,17
20,1±6,5	КА по ЗМА, %	21,9±8,6	23,06±5,62	19,21±4,8	15,04±3,6	14,58±5,3

*p<0,05 – достоверность показателей до и после лечения

ВЫВОДЫ

1. Недооценка ранних симптомов проявлений перинатальной патологии ЦНС и несвоевременность их коррекции на 1-м году жизни являются причинами формирования последствий перинатальных поражений ЦНС.
2. У детей с последствиями перинатальных поражений ЦНС соматическая патология представлена нарушениями осанки (100%), патологией желудочно-кишечного тракта (85,9%), проявлениями вегетативной дисфункции (58,6%), аллергическими заболеваниями (26,6%); неврологическая патология представлена синдромом дефицита внимания с гиперактивностью (57%), неврозоподобными состояниями (32%); спинальными нарушениями в виде синдрома периферической цервикальной недостаточности (69%), миатонического синдрома (32,4%); нарушения когнитивных функций проявляются снижением функции внимания (концентрации и объема внимания) у 71,8% детей и объема кратковременной памяти – у 57,8% детей.
3. У детей с последствиями перинатальных поражений ЦНС изменения со стороны краниовертебральной области выявлены у 88,3% детей, изменения на шейных спондилограммах – у 95,2%, нарушения церебральной гемодинамики – у 100%, нарушения функции стволовых структур – у 85,4% детей.
4. Клинические проявления последствий перинатальных поражений ЦНС имеют возрастную эволюцию: с возрастом нарастают частота и степень выраженности головных болей, раздражительности, астенических проявлений и укачивания в транспорте, появляются головокружения.
5. Электроимпульсная терапия нейроподобными токами при воздействии на шейный отдел позвоночника и надплечья, обладая обезболивающим, спазмолитическим и трофикостимулирующим действием, приводит к исчезновению или уменьшению головных болей, болей в области шеи и головокружений, к уменьшению нарушений в краниовертебральной области, к улучшению церебральной гемодинамики в каротидном и вертебробазилярном бассейнах.
6. Монохромное некогерентное излучение (длина волны 540 нм) электромагнитных волн оптического диапазона при воздействии на заднюю поверхность шеи и «воротниковую» зону, обладая спазмолитическим и седативным действием, уменьшает выраженность головных болей, нарушений сна и возбудимости, улучшает когнитивные функции и церебральную гемодинамику преимущественно в вертебробазилярном бассейне.
7. Сравнительный анализ эффективности различных методов лечения детей с последствиями перинатальных поражений ЦНС показал, что медикаментозная

терапия оказывает оптимальный терапевтический эффект на клинические проявления и когнитивные функции, улучшает церебральную гемодинамику преимущественно в каротидном бассейне; электроимпульсная терапия нейроподобными токами наиболее положительно влияет на изменения в краниовертебральной области, улучшает церебральную гемодинамику в каротидном и вертебробазилярном бассейнах; фотохромотерапия (зеленый свет) преимущественно уменьшает возбудимость, гиперактивность, нарушения сна, улучшает когнитивные функции и церебральную гемодинамику в вертебробазилярном бассейне.

ПРАКТИЧЕСКИЕ РЕКОМЕНДАЦИИ

1. Для снижения частоты и распространенности последствий перинатальных поражений ЦНС педиатрам необходимо уделять особое внимание ранним проявлениям перинатальной патологии ЦНС и вести активное наблюдение за детьми до 2-хлетнего возраста.
2. Мероприятия по своевременной медикаментозной, психологический и логопедической коррекции имеющихся проявлений последствий перинатальных поражений ЦНС необходимо проводить в раннем и дошкольном возрасте.
3. Для дифференцированного подхода к выбору программ лечения всем детям с последствиями перинатальных поражений ЦНС необходимо проводить ультразвуковое исследование сосудов головного мозга.
4. Показаниями для применения электроимпульсной терапии нейроподобными токами у детей с последствиями перинатальных поражений ЦНС по предложенной методике являются: жалобы на боли в области шеи, головные боли, головокружения; клинические проявления со стороны краниовертебральной области; спинальный уровень поражения ЦНС; нарушения церебральной гемодинамики в вертебробазилярном бассейне.
5. Воздействие осуществляют НИТ от аппарата «Миоритм-040» на шейный отдел позвоночника и надплечья по четырем полям. Подача импульсов на терапевтические выходы аппарата осуществляется в режиме «дрейфа»; режим работы групповой; период подачи импульсов 4-8 секунд. Продолжительность процедур от 10 до 25 минут. Курс лечения состоит из 10 процедур, проводимых ежедневно с чередованием полей.
6. Показаниями для назначения фотохромотерапии (зеленым светом) у детей с последствиями перинатального поражения ЦНС по предложенной нами методике

являются: превалирование в клинической картине возбудимости, гиперактивности, нарушений сна и когнитивных функций; нарушения церебральной гемодинамики преимущественно в вертебробазилярном бассейне.

7. Воздействие осуществляют монохромным некогерентным излучением электромагнитных волн (длина волны 540 нм) на заднюю поверхность шеи и «воротниковую» зону по лабильной методике. Используется непрерывный режим воздействия, интенсивность излучения 100%, доза облучения от 1,5 до 2,1 Дж/см^2; продолжительность процедур от 5 до 7 минут. Курс лечения состоит из 10 процедур, проводимых ежедневно.
8. Включение электроимпульсной терапии нейроподобными токами и фотохромотерапии (зеленый свет) в комплексное лечение последствий перинатальных поражений ЦНС проводить согласно разработанным алгоритмам (приложение 1 и 2).

СПИСОК РАБОТ, ОПУБЛИКОВАННЫХ ПО ТЕМЕ ДИССЕРТАЦИИ:

1. Братова Е.А. Влияние электроимпульсной терапии на клинические проявления краниовертебральной патологии у детей. / Е.А. Братова, В.А. Александрова, В.В. Кирьянова // Материалы науч.-практ. конф. «Актуальные вопросы физиотерапии и курортологии». – СПб. – 2003. – С. 12-14.
2. Братова Е.А. Использование фотохромотерапии в лечении детей с краниовертебральной патологией. / Е.А. Братова, В.А. Александрова, А.Б.Веселовский // Материалы науч.-практ. конф. «Актуальные вопросы физиотерапии и курортологии». – СПб. – 2003. – С. 14-15.
3. Братова Е.А. Электроимпульсная терапия в лечении детей с последствиями перинатальных поражений центральной нервной системы. / Е.А. Братова, В.В.Кирьянова, В.А. Александрова // Материалы межрегиональной науч.-практ. конф. «Актуальные вопросы физиотерапии, курортологии и восстановительной медицины». – СПб. – 2004. – С. 14-16.
4. Братова Е.А. Использование монохромного некогерентного светового излучения в лечении детей с последствиями перинатальных поражений центральной нервной системы. / Е.А. Братова, В.В. Кирьянова, В.А. Александрова // Материалы межрегиональной науч.-практ. конф. «Актуальные вопросы физиотерапии, курортологии и восстановительной медицины». – СПб. – 2004. – С. 13-14.
5. Александрова В.А. Нервно-психическое здоровье детей с отягощенным перинатальным анамнезом. / В.А. Александрова, Е.А. Братова // Сб. науч. работ,

посвященных 50-тилетию кафедры педиатрии-2 СПб МАПО. – СПб. – 2004. – С. 190-196.

6. Александрова В.А. Особенности клинических проявлений краниовертебральной патологии у детей. / В.А. Александрова, Е.А. Братова // Сб. науч. работ, посвященный 50-тилетию кафедры педиатрии-2 СПб МАПО. – СПб. – 2004. – С. 152-159.
7. Александрова В.А. Педиатрические аспекты минимальной мозговой дисфункции у детей. / В.А. Александрова, Е.А. Братова // Сб. науч. работ, посвященный 50-тилетию кафедры педиатрии-2 СПб МАПО. – СПб. – 2004. – С. 50-56.
8. Александрова В.А. Состояние здоровья школьников на современном этапе. / В.А. Александрова, Е.А. Братова // Сборник статей, посвященных 50-тилетию кафедры педиатрии-2 СПб МАПО. – СПб. – С. 186-189.
9. Александрова В.А. Особенности краниовертебральной патологии в детском возрасте. / В.А. Александрова, Е.А. Братова // Журнал «Российский семейный врач». – 2004. – № 3. – С. 13-16.
10. Заявка на изобретение № 2004116734 с приоритетом от 1.06.2004. Кирьянова В.В., Александрова В.А., Братова Е.А., Шадова И.А. «Способ улучшения церебральной гемодинамики у детей (применение нейроподобных импульсных токов)».
11. Заявка на изобретение № 2004116735 с приоритетом от 1.06.2004. Кирьянова В.В., Александрова В.А., Братова Е.А., Веселовский А.Б. «Способ улучшения церебральной гемодинамики у детей (применение фотохромотерапии)».

Список сокращений:

ВСА – внутренняя сонная артерия
ВББ – вертебробазилярный бассейн
ЗМА – задняя мозговая артерия
КА – коэффициент асимметрии
МК – мозговой кровоток
НИТ – нейроподобные импульсные токи
ПА – позвоночная артерия
ПА1 – позвоночная артерия на экстракраниальном уровне
ПА2 – позвоночная артерия на интракраниальном уровне
ПМА – передняя мозговая артерия
СМА – средняя мозговая артерия
ЦНС – центральная нервная система
РРР – прирост показателя потока
PI – пульсационный индекс
ШОП – шейный отдел позвоночника
ЭЭГ – электроэнцефалография

Приложение 1. Алгоритм использования различных методов лечения у детей с последствиями перинатальных поражений ЦНС в зависимости от исходного состояния церебральной гемодинамики

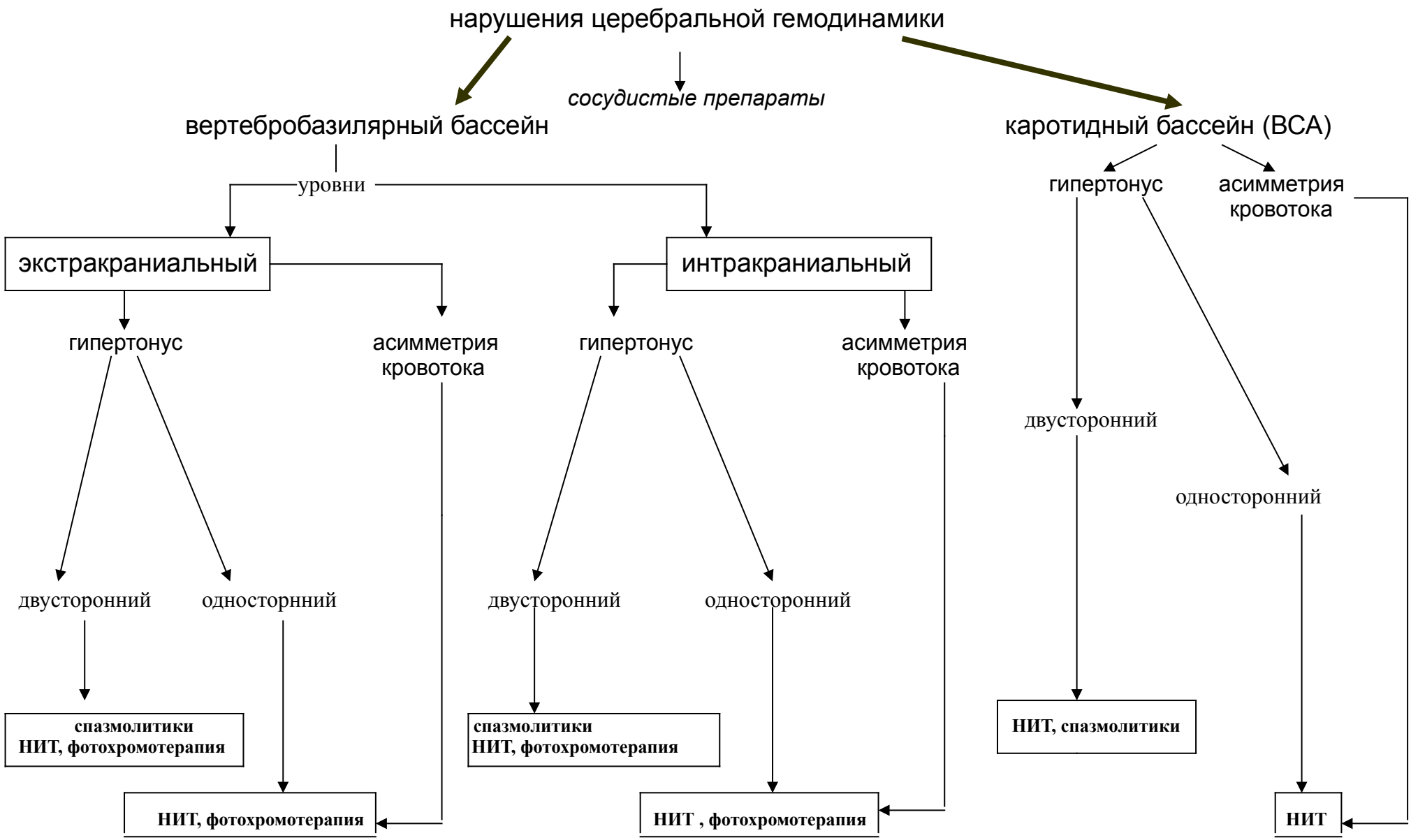
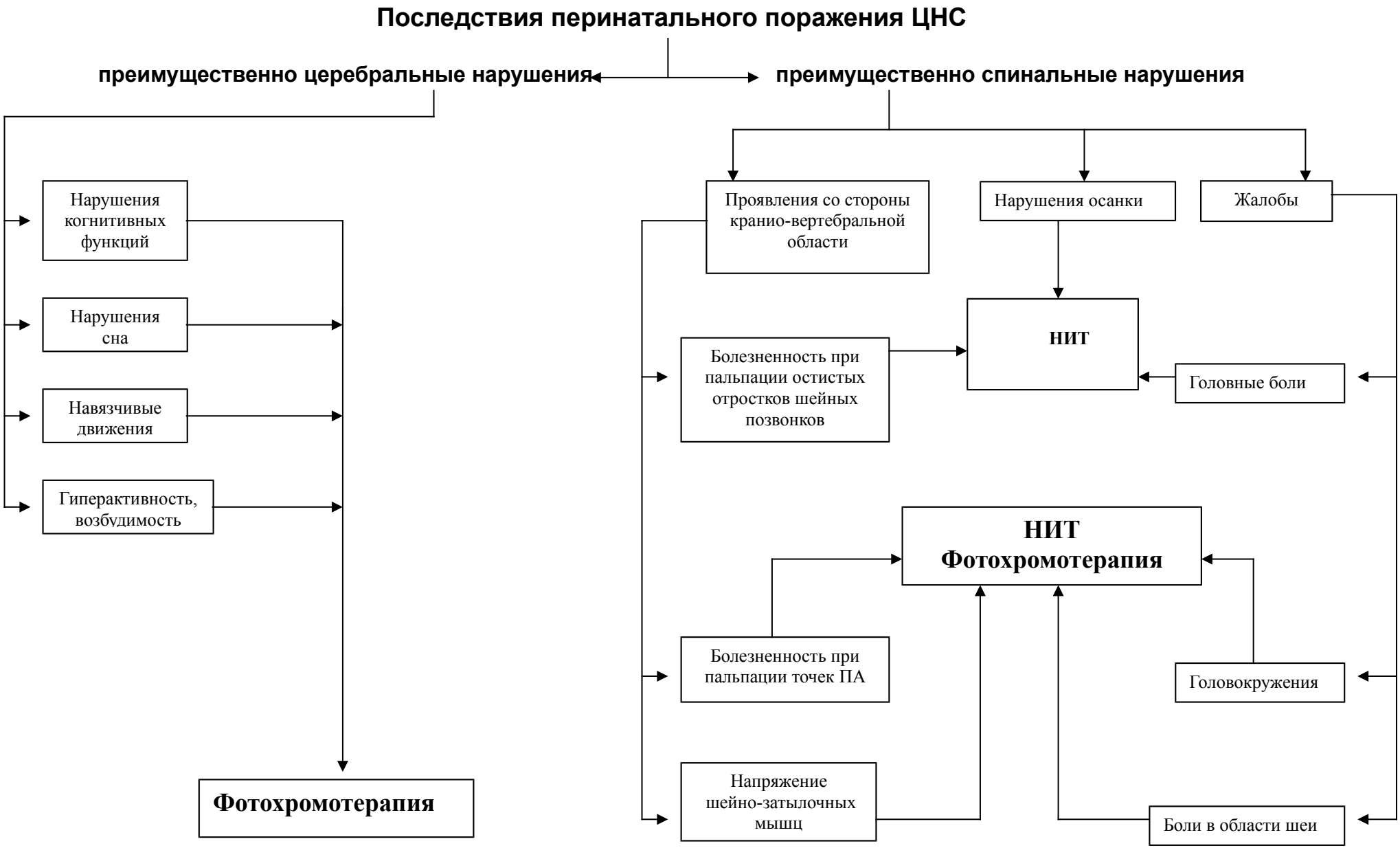
Приложение 2. Алгоритм использования различных методов лечения у детей с последствиями перинатальных поражений ЦНС в зависимости от особенностей клинической картины